

Resección neuroendoscópica de un quiste coloide del tercer ventrículo: reporte de caso

Yvei González Orlandi¹, Jorge Nueva Matos², Yanelis Jardines Hinojosa³, Yasser Arias Salabarría³, Federico Córdova Armengol⁴, Ernesto Piñón Fiallo³

¹Especialista de segundo grado en Neurocirugía. Profesor Asistente. Investigador Auxiliar. Servicio de Neurocirugía, Hospital Militar "Dr. Carlos J. Finlay". La Habana, Cuba

²Especialista de segundo grado en Neurocirugía. Instructor. Servicio de Neurocirugía, Hospital Militar "Dr. Carlos J. Finlay". La Habana, Cuba

³Especialista de primer grado en Neurocirugía. Servicio de Neurocirugía, Hospital Militar "Dr. Carlos J. Finlay". La Habana, Cuba

⁴Especialista de segundo grado en Neurocirugía. Profesor Titular y Consultante. Investigador Auxiliar. Servicio de Neurocirugía, Hospital Militar "Dr. Carlos J. Finlay". La Habana, Cuba

Recibido: 6.04.2014. Aceptado: 9.08.2014. Publicado: 28.11.2014.

Correspondencia: Dr. Yvei González Orlandi. Hospital Militar "Dr. Carlos J. Finlay". La Habana, Cuba. Correo electrónico: iveyglez@infomed.sld.cu

Cómo citar este artículo (Estilo NLM): González Orlandi Y, Nueva Matos J, Jardines Hinojosa Y, Arias Salabarría Y, Córdova Armengol F, Piñón Fiallo E. Resección neuroendoscópica de un quiste coloide del tercer ventrículo: reporte de caso. Rev Cubana Neurol Neurocir. [Internet] 2015 [citado día, mes y año];5(1):29-33. Disponible en: <http://www.revneuro.sld.cu>

© 2015 Sociedad Cubana de Neurología y Neurocirugía – Revista Cubana de Neurología y Neurocirugía

www.sld.cu/sitios/neurocuba – www.revneuro.sld.cu

Editor: Dr. P. L. Rodríguez García

RESUMEN

Introducción: Los quistes coloides son poco frecuentes en relación con los tumores del sistema nervioso central, sin embargo, constituyen el 14 % de los localizados en el tercer ventrículo. Su incidencia es mayor entre los 20 y 50 años. Pueden llegar a ocupar totalmente el ventrículo, obstruir los agujeros de Monro y producir hidrocefalia biventricular. Su forma clínica de presentación principal es la cefalea, trastornos de la marcha y papiledema. La resonancia magnética constituye el método de elección para su diagnóstico y muestra una lesión de bordes bien definidos, homogénea, hiperintensa en T1 e iso/hipointensa en T2. Las principales vías de abordaje son la transcortical transventricular, transcallosa, estereotáxica y la endoscópica.

Caso clínico: En el mes de octubre del 2013 se realiza por primera vez en el Hospital Militar "Dr. Carlos J. Finlay" (La Habana, Cuba) la resección endoscópica de un quiste coloide del tercer ventrículo. Se trató de un paciente de 56 años de edad con hipertensión endocraneana. Se realizó primeramente septostomía. Posteriormente, se aplicó la aspiración del quiste, foraminoplastia del Monro, tercer ventriculostomía endoscópica y finalmente la resección de la cápsula. Se logró la exéresis macroscópica total de la lesión y la regresión de los síntomas neurológicos presentados.

Conclusiones: El abordaje endoscópico para el tratamiento del quiste coloide del tercer ventrículo suele ser un método de mínimo acceso, eficaz y seguro. Así se logra una amplia resección con un mínimo de complicaciones, como ocurrió en el paciente reportado.

Palabras clave. Endoscopia. Quiste coloide. Hidrocefalia. Hipertensión endocraneana. Neoplasia cerebral. Tercer ventrículo.

Resection by neuroendoscopy of third ventricle colloid cyst: a case report

ABSTRACT

Introduction: Colloids cysts are not very frequent in relation with the tumors of the nervous central system. However, it's constitute 14 % of those located in the third ventricle. Their incidence is bigger between the 20 and 50 years. These lesions can occupy the ventricle totally, and also obstruct both foramina of Monro with biventricular hydrocephalus. Main clinical presentation is headache, gait disturbance and papilledema. Magnetic resonance image constitutes the election method for diagnosis, showing hyperintense lesion in T1 and iso/hypointense in T2. The main approaches are the transcortical transventricular, transcallosal, stereotaxic and endoscopic.

Clinical case: In October of 2013, was made for first time in "Dr. Carlos J. Finlay" Military Hospital (La Habana, Cuba) the resection by neuroendoscopy of third ventricle colloid cyst. A male patient, 56 year-old with symptoms of intracranial hypertension was admitted. In the first place was due a septostomy. Then, cyst aspiration, Monro foraminoplasty, endoscopic third ventriculostomy, and finally capsule resection were done. With this procedure was achieved a total macroscopic excision of the lesion and the regression of the neurological symptoms presented by the patient.

Conclusions: Endoscopic excision is a safe and effective, minimally invasive method for colloid cyst removal. Excision of these lesions can be made with a minimum of complications, like it happened in this report.

Key words. Endoscopy. Brain neoplasm. Colloid cyst. Hydrocephaly. Increased intracranial pressure. Third ventricle.

INTRODUCCIÓN

Los quistes coloides constituyen del 0.5 % al 1,5 % de todos los tumores intracraneales, y cerca del 14 % de los localizadas en el tercer ventrículo. Dentro del ventrículo suelen ocupar la porción anterosuperior del mismo y obstruir los agujeros de Monro (1).

Son diagnosticados frecuentemente entre 20–50 años sin preferencia por sexo. En algunos casos pueden ser de tipo familiar. Tienen forma ovoidea o esféricos. Su tamaño va desde algunos milímetros hasta 4–5 cm de diámetro ocupando todo el ventrículo y causando hidrocefalia biventricular (1).

La pared del quiste está formada por una capa de epitelio columnar estratificado, cuboide o escamoso que tiene un estroma de colágeno. Su contenido es gelatinoso y homogéneo el cual proviene de células epiteliales que tienen un denso retículo endoplásmico (1,2).

El cuadro clínico comprende la cefalea, alteraciones de la marcha, trastornos mentales y vómitos. En la exploración neurológica se hallan principalmente los trastornos de la marcha y el papiledema (3).

La tomografía computarizada (TC) muestra una lesión de bordes bien definidos, homogénea e hiperdensa que se realza con el uso del contraste. Las imágenes por resonancia magnética (IRM) constituyen el método de elección para su diagnóstico mostrándose como lesiones iso/hiperintensas con respecto al cerebro en T1 y en T2 la mayoría son hipointensas (4).

Las variantes quirúrgicas más utilizadas son la aspiración estereotáxica, la microcirugía y la neuroendoscopia. Esta última constituye la primera línea de tratamiento en los centros modernos donde se dispone de la técnica (5).

CASO CLÍNICO

Paciente masculino de 56 años de edad, diestro, y con antecedentes de salud. Ingresa en octubre del 2013 en el Hospital Militar “Dr. Carlos J. Finlay” (La Habana, Cuba) porque desde hacía varias semanas aquejaba cefalea universal, a predominio bifrontal, de intensidad moderada a severa, principalmente en horas de la mañana y que cedía parcialmente con el reposo y los analgésicos de uso habitual. Una semana antes de su admisión comienza con bradilalia, bradipsiquia y alteraciones de la marcha. La fundoscopia mostró papiledema bilateral.

Se realiza TC simple de cráneo observándose una lesión hiperdensa dentro del tercer ventrículo de bordes bien definidos, redondeada y asociada con hidrocefalia biventricular. (Figura 1). En la IRM se

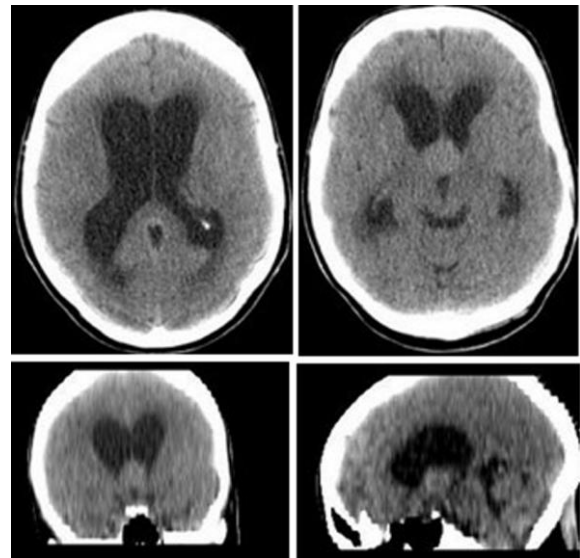


Figura 1. Imágenes preoperatorias de la lesión en la TC simple de cráneo.

aprecia una lesión hiperintensa en T1 y T2 en la cavidad del tercer ventrículo acompañada de hidrocefalia biventricular con signos de actividad. (Figura 2).

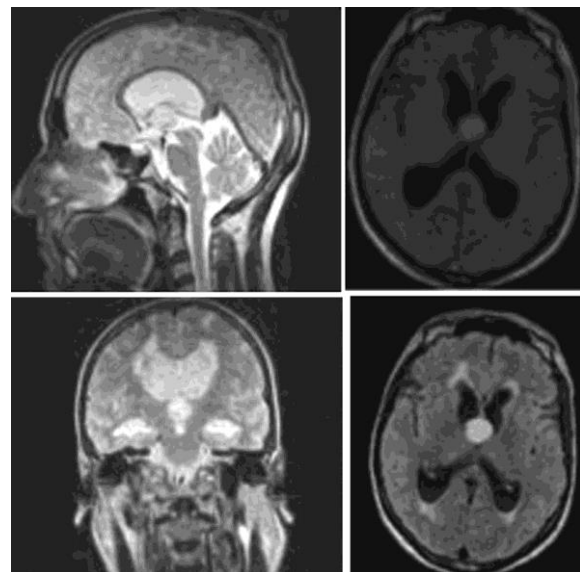


Figura 2. Imágenes preoperatorias de la lesión en la resonancia magnética cerebral.

Se discute en el colectivo de la especialidad decidiéndose realizar un abordaje endoscópico para reseca dicha lesión. Se hace el proceso de consentimiento informado al paciente y sus familiares, dando su aprobación.

Se realiza un abordaje endoscópico precoronal frontal derecho, logrando aspiración y resección de la cápsula. Además, se complementa con tercer ventriculostomía endoscópica y septostomía

(Figura 3). La histopatología corroboró el diagnóstico de QC.

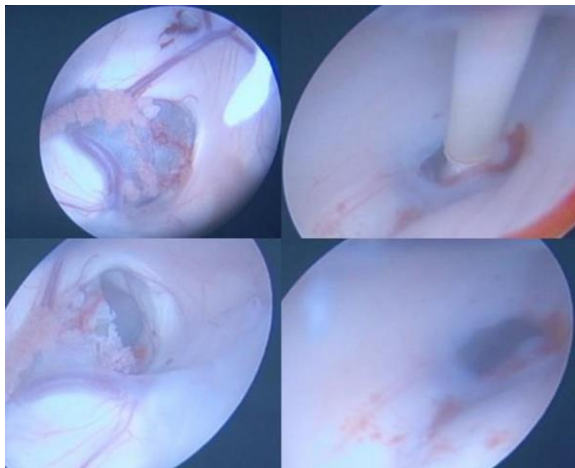


Figura 3. Imágenes endoscópicas transoperatorias del quiste coloide.

La evolución fue satisfactoria en cuanto a la desaparición de la cefalea y la ausencia de signos de focalización, o de irritación del sistema nervioso central. Solo persistía fiebre (rango de 38,5–39 °C). Se le realiza punción lumbar y su resultado es interpretado como una meningitis con resultado bacteriológico negativo. Se impuso tratamiento con ceftriaxona 2 g/12 horas y vancomicina 500 mg/6 horas EV por 10 días, lográndose la remisión de la fiebre y obteniéndose estudio evolutivo del LCR negativo.

A los diez días de iniciada la medicación, se egresa con estudio de TC simple e IRM de cráneo sin lesión quística residual y solución de la hidrocefalia. (Figura 4). El ingreso hospitalario tuvo una duración de 15 días. Actualmente se encuentra asintomático.

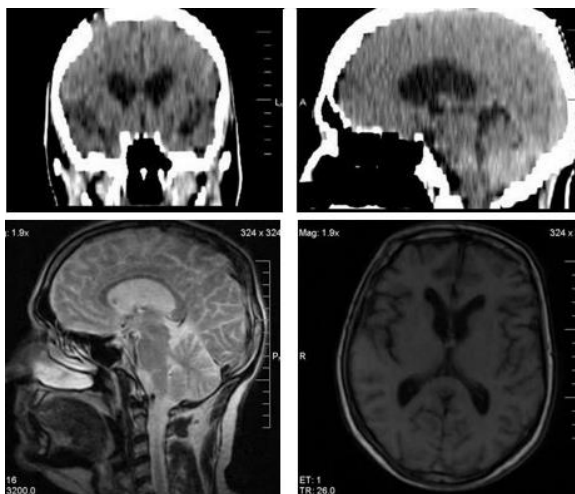


Figura 4. Imágenes de la TC simple (bloque superior) y de la IRM de cráneo (bloque inferior) realizada antes del egreso.

DISCUSIÓN

La primera descripción del quiste coloide (QC) fue hecha por Wallman en 1858 al reportar la autopsia de un hombre de 50 años de edad con historia de trastornos de la marcha y de los esfínteres. Posteriormente Dandy reportó cinco pacientes con QC de los cuales cuatro fueron operados exitosamente (6,7).

Varias han sido las teorías postuladas en su patogénesis. Una es que derivan del neuroepitelio primitivo que forma la lámina de la cubierta de la tela coroidea. Otra explica su origen a partir de las células endimarias o de la paráfisis; por lo que en determinado período fueron denominados como quistes neuroepiteliales o parafisiarios. Por otra parte, se postula el origen a partir del endodermo (8).

En la mayoría de los casos el QC resulta de tipo esporádico. Sin embargo, pocos casos se han reportado de tipo familiar cuya principal diferencia radica en el predominio femenino y en edades tempranas de la vida (9,10,11). En nuestro caso, no encontramos otro familiar afectado.

Se reportan en las mayores series de la entidad un cuadro clínico caracterizado principalmente por cefalea que puede ser progresiva o paradójicamente intermitente y relacionada con las posiciones de la cabeza, trastornos de la marcha por debilidad en las piernas, crisis de caídas, trastornos mentales, vómitos y papiledema. Ocasionalmente, el paciente se presenta con síntomas consistentes con la hidrocefalia de presión normal (3,12,13). El paciente que se reportó debutó con manifestaciones clínicas de hipertensión endocraneana y también presentaba alteraciones de la marcha.

Las descripciones de los estudios de neuroimagen realizados coincide con los reportes encontrados en la literatura (4,14,15). Se plantea que las características de neuroimágenes están en relación con el contenido del quiste, el cual deriva de productos de descamación de su pared, hemosiderina, y tal vez, a focos microscópicos de calcificaciones. Además, la neovascularización que presenta el quiste origina hipercaptación homogénea del contraste e incremento de su densidad (15). En relación con el diagnóstico diferencial se plantean los craneofaringiomas, el xantogranuloma, neurocisticercosis solitaria, endimoma, papiloma del plexo coroideo y meningioma del tercer ventrículo (16).

Técnicas neuroquirúrgicas

Se han descrito diferentes variantes quirúrgicas para el manejo de estas lesiones.

Observación y derivación del LCR

Ha sido recomendado cuando el tamaño ventricular es pequeño y el diámetro del quiste es menor a 1,5 cm. Este proceder está actualmente muy cuestionado ya que quistes pequeños han sido capaces de producir muerte súbita y en el caso de las derivaciones del LCR, estas deben ser biventriculares, lo cual resulta complejo.

Aspiración estereotáxica

Surgió como alternativa a la microcirugía mostrando seguridad y eficacia pero con una alta recurrencia del quiste y dificultades en la aspiración cuando este es de paredes gruesas y material muy viscoso o sólido (Bosch, 1978).

Microcirugía

Comprende la vía transcortical, transventricular propuesta por Fitsch combinada con derivación del LCR o con el uso de estereotaxia volumétrica computada y angiografía estereoscópica con sustracción digital. Entre sus principales complicaciones están los trastornos de memoria, la hidrocefalia postquirúrgica, secreción inadecuada de hormona antidiurética e higroma subdural. La vía transcallosa usada a partir de 1970 ganó en popularidad por la comunidad neuroquirúrgica ya que evitaba el trayecto cortical, ofrece un plano neural para la disección así como varios puntos para la orientación anatómica. Entre sus complicaciones se reportan la trombosis del seno sagital superior, los infartos venosos por sacrificio de venas puentes, infartos arteriales por compresión o lesión de arterias pericallosas, síndrome de desconexión, daño al fórnix y a los núcleos subcorticales (17-19).

Estos abordajes microquirúrgicos abiertos han continuado usándose en la actualidad con una disminución considerable de la morbimortalidad debido al desarrollo de la neuroimagen, de los nuevos microscopios quirúrgicos, así como al instrumental microquirúrgico. En estudios comparativos con otros abordajes se ha demostrado su seguridad y eficacia permitiendo resecciones totales del quiste con mínimas complicaciones.

Abordajes endoscópicos

Comienzan a ser utilizados a partir de 1983, ganando popularidad entre la comunidad mundial de neurocirujanos (20). Actualmente con el desarrollo de ópticas con mejor visión, cámaras de alta resolución, equipos con varios puertos de trabajo, desarrollo del instrumental microendoscópico y de los sistemas de aspiración y

la vinculación del láser, han posibilitado el abordaje mínimamente invasivo para el QC con posibilidades de resecciones totales y un mínimo de complicaciones (20,21). Además, ha permitido adicionar procedimientos a la cirugía para el tratamiento de la hidrocefalia biventricular que acompaña a estas lesiones como la tercer ventriculostomía endoscópica, la septostomía, foraminoplastia del Monro y derivación ventrículo-cuadrigeminal endoscópica (22). Este proceder constituye en la mayoría de los centros neuroquirúrgicos que cuentan con esta técnica, la primera línea de tratamiento para este tipo de pacientes (23-25).

En el caso reportado se realizó primeramente septostomía. Posteriormente, se aplicó la aspiración del quiste, foraminoplastia del Monro, tercer ventriculostomía endoscópica y finalmente la resección de la cápsula. El resultado quirúrgico fue satisfactorio.

Concluimos que el abordaje endoscópico para el tratamiento del quiste coloide del tercer ventrículo constituye un método de mínimo acceso, eficaz y seguro. Por esta vía se permite una amplia resección con un mínimo de complicaciones, como ocurrió en el paciente.

Conflictos de intereses

Los autores declaran no tener ningún conflicto de intereses.

REFERENCIAS BIBLIOGRÁFICAS

1. Sánchez Lozano A, Rodríguez Roque MO, Rojas Fuentes JO. Quiste coloide del tercer ventrículo. Presentación de un caso. *Medisur*. 2009;7(4):284-7.
2. Dávila Meneses J. Quiste coloide del tercer ventrículo. Presentación de caso. *Med Leg Costa Rica*. 2012;29(2):139-41.
3. González Salazar F. Quiste coloide del III ventrículo. Reporte de cuatro casos. *Neuroeje*. 1998;12(1):14-9.
4. Saravia GE, Criales JL, Balhen C. Quiste coloide del tercer ventrículo. *Gac Méd Mex*. 2004;140(4):563-4.
5. Horn EM, Feiz-Erfan I, Cristal RE, Smith KA, Nakaje P, Spetzler RF. Treatment options for third ventricular colloid cyst: comparison of open microsurgical versus endoscopic resection. *Neurosurg*. 2007;60(4):613-20.
6. Winn HR. *Youmans Neurological Surgery*. 6th ed. New York: Saunders, an imprint of Elsevier Inc.; 2011.
7. Dandy WE. *Benign tumors of the third ventricle of the brain: Diagnosis and treatment*. Springfield: Charles C Tomas; 1933.
8. Roldán E, Hernández P, Elizalde I, Osorio S. Quiste coloide del tercer ventrículo: descripción de un caso y revisión de la bibliografía. *Rev Neurol*. 2003;36(9):833-6.
9. Joshi SM, Gnanalingham KK, Mohaghegh P, Wilson A, Elsmore A. A case of familial third ventricular colloid cyst. *Emerg Med J*. 2005;22(12):909-10.
10. Salaud C, Hamel O, Buffenoir-Billet K, Nguyen J-P. Familial colloid cyst of third ventricle: case report and review of the literature. *Neurochirurgie*. 2013;59(2):81-4.
11. Romani R, Niemela M, Korja M, Hernesniemi JA. Dizygotic twins with colloid cyst of the third ventricle: case report. *Neurosurgery*. 2008;63(5):1003-5.

12. Lane R, Jenkins H, van Dellen J, Davies P. Migraine with atypical visual aura caused by colloid cyst of third ventricle. *Cephalalgia*. 2010;30(8):996–9.
13. Mathiesen J, Grane P, Lingdgren L, Lindquist C. Third ventricle colloid cyst: a consecutive 12–years series. *J Neurosurg*. 1997;86(2):5–12.
14. Hadley DM. Colloid cyst of the III ventricle. *Neurol Neurosurg Psychiatry*. 2002;72(suppl 2):11–5.
15. Algin O, Ozmen E, Arslan H. Radiologic manifestations of colloid cysts: a pictorial essay. *Can Assoc Radiol J*. 2013;64(1):56–60.
16. Urso JA, Ross GT, Parker RK, Ptrizi JD, Steward B. Colloid cyst of the third ventricle: radiologic-pathologic correlation. *J Comput Assist Tomogr*. 1998;22(2):524–7.
17. Berqsneider M. Complete microsurgical resection of colloid cyst with e dual–port endoscopic technique. *Neurosurgery*. 2007;60(2 suppl 1):ONS33–42.
18. Souweidone MM. Endoscopic surgery for intraventricular brain tumor in patient without hydrocephalus. *Neurosurgery*. 2005;57(4):312–7.
19. Cappabianca P, Cinalli G, Gangemi M, Brunori A, Cavallo LM, de Divitiis E, et al. Application of neuroendoscopy to intraventricular lesions. *Neurosurgery*. 2008;62(2):575–98.
20. Boogaarts HD, Decq P, Grotenhuis JA, le Guerinel C, Nseir R, Jarraya B, et al. Long–term results of the neuroendoscopic management of colloid cysts of the third ventricle: a series of 90 cases. *Neurosurgie*. 2011;68(1):179–87.
21. Grandin RJ, Hader W, MacRae ME, Hamilton MG. Endoscopic versus microsurgical resection of third ventricle colloid cyst. *Lan J Neurol Sci*. 2007;34(2):197–207.
22. de Jongh Cobo E. Derivación ventrículo–cuadrigeminal endoscópica para el tratamiento de la hidrocefalia biventricular. En: Gagliardi C. *Técnicas actuales en neurocirugía endoscópica*. Argentina: EG; 2007.p.125–7.
23. Mishra S, Chandra PS, Suri A, Rajender K, Sharma BS, Mahapatra AK. Endoscopic management of third ventricular colloid cyst: eight years’ institutional experience and descriptions of a new technique. *Neurol India*. 2010;58(3):412–7.
24. Kwieek S, Kocur D, Dolezych H, Suszynski S, Sordyl R, Slusarczyk W, et al. Endoscopic technique in the treatment of patient with colloid cysts of the third ventricle report based on over a decade of experience. *Neurol Neurochir Pol*. 2012;46(3):216–23.
25. Stachura K, Libionka W, Moscata M, Krupa M, Polak J. Colloid cyst of the third ventricle. Endoscopic and open microsurgical management. *Neurol Neurochir Pol*. 2009;43(3):251–7.